

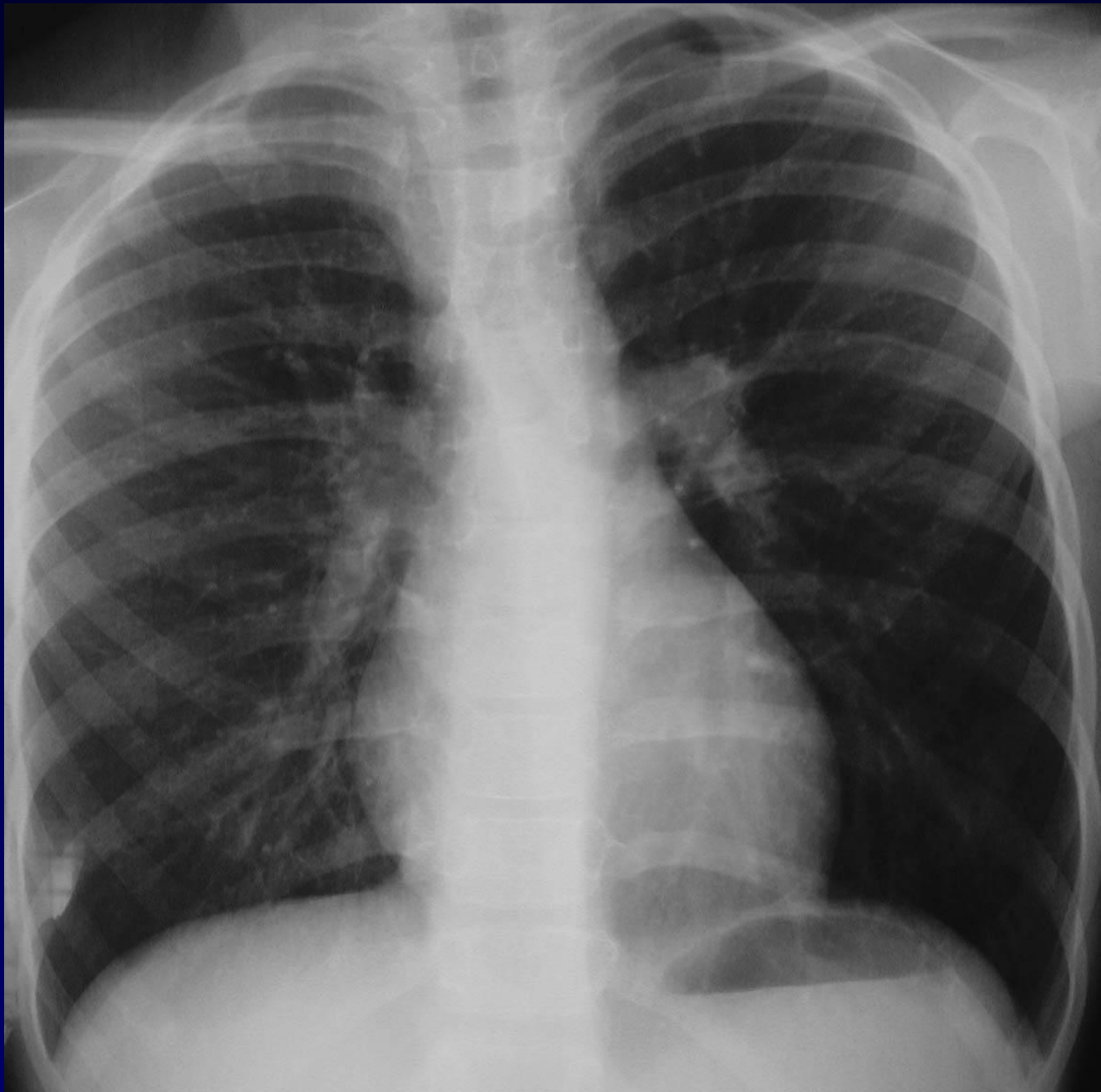

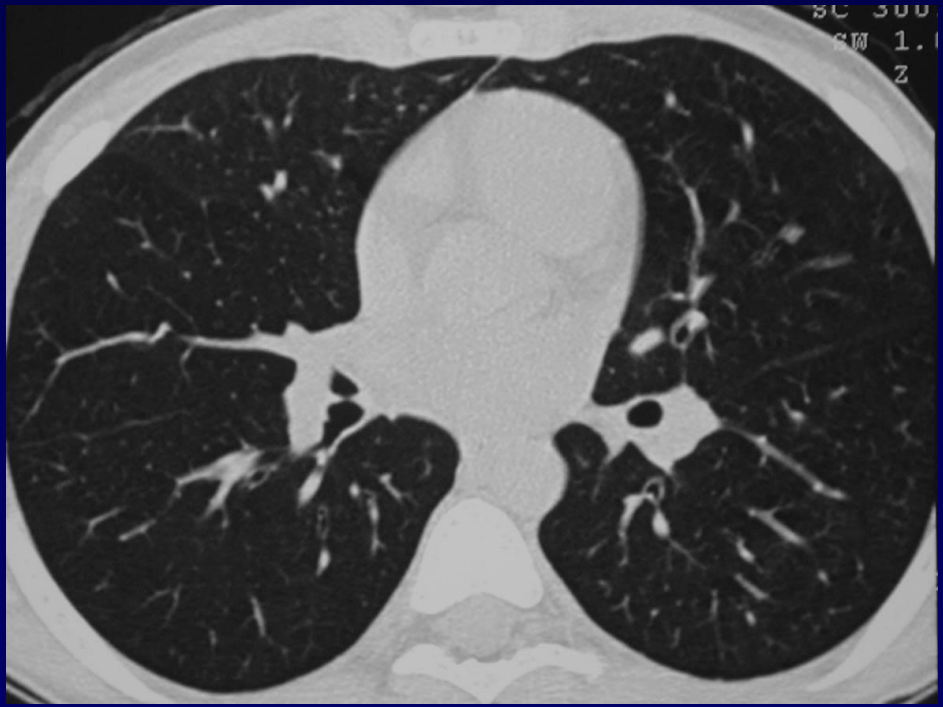
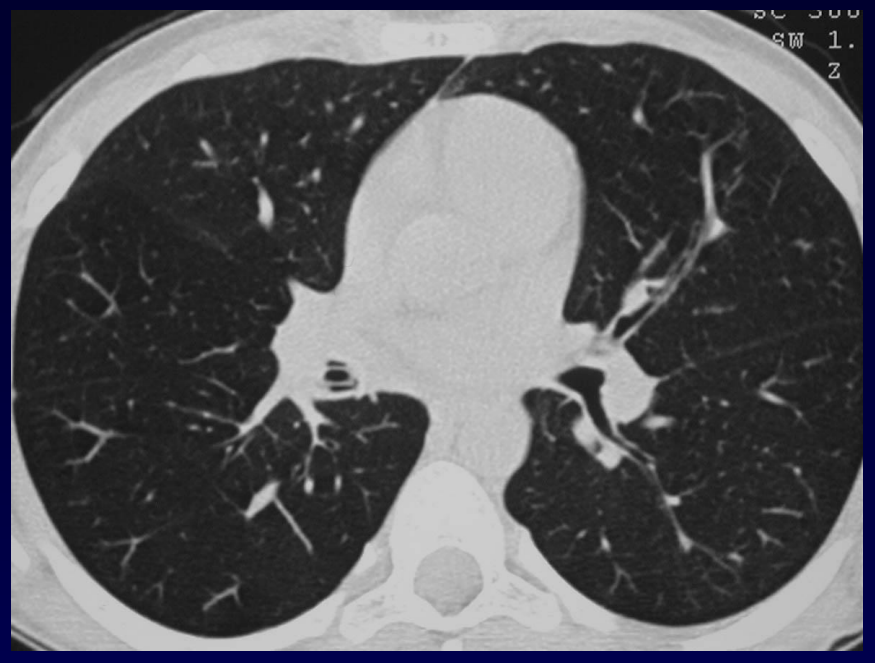
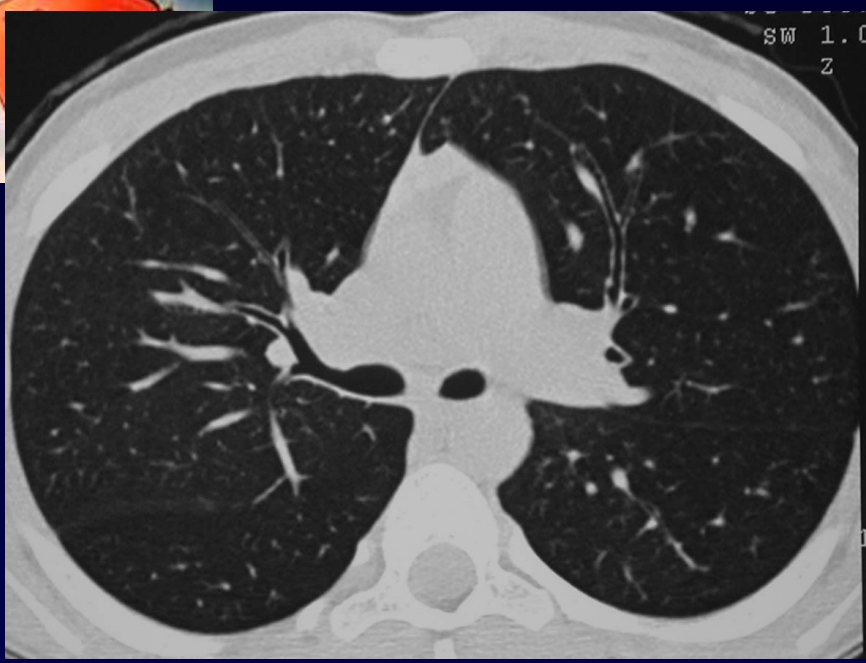**P FAJADET**

**Garçon de 12 ans**

**Dyspnée avec wheezing à droite**

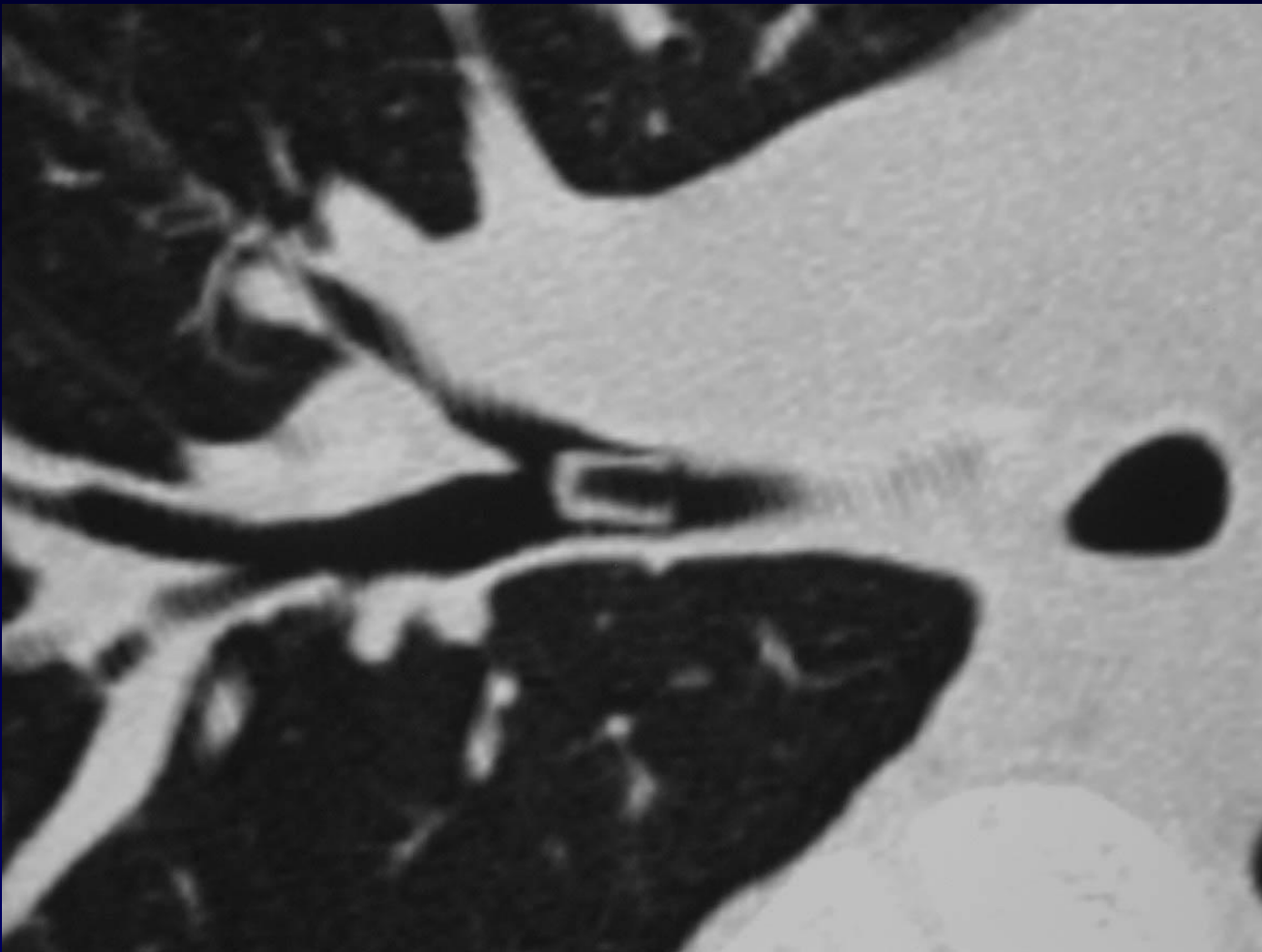**Pas d'antécédent particulier**







**Diagnostic ?**



**Corps étranger dans le tronc  
bronchique intermédiaire**

(capuchon de stylo)